TUMEURS DE L'APPAREIL VISUEL

Dr. AKLI
Service d'ophtalmologie
CHU Tizi_Ouzou

PLAN

I. GENERALITES
II. TUMEURS DE L'APPAREIL VISUEL DE L'ENFANT
III. TUMEURS DE L'APPAREIL VISUEL DE L'ADULTE
IV. CONCLUSION

I. GENERALITES:

Tumeurs se développant à partir de tous les tissus de l'œil et de ses annexes.

Fréquentes et variées.

Intérêt de l'imagerie : échographie oculaire, scanner, IRM dans le diagnostic étiologique.

II. TUMEURS DE L'APPAREIL VISUEL DE L'ENFANT

A. TUMEURS BENIGNES :

A-1: **Les kystes dermoides** :

-Les plus fréquentes des tumeurs congénitales

-Provient de l'isolement au niveau d'une suture osseuse de l'orbite, d'un fragment épidermique.

-Quadrant supero-ext de l'orbite ou du sourcil.

-Masse arrondie, indolore, dure à la palpation, bien limitée légèrement mobile/aux plans profonds.

- Imagerie: masse d'aspect kystique avec fines calcifications

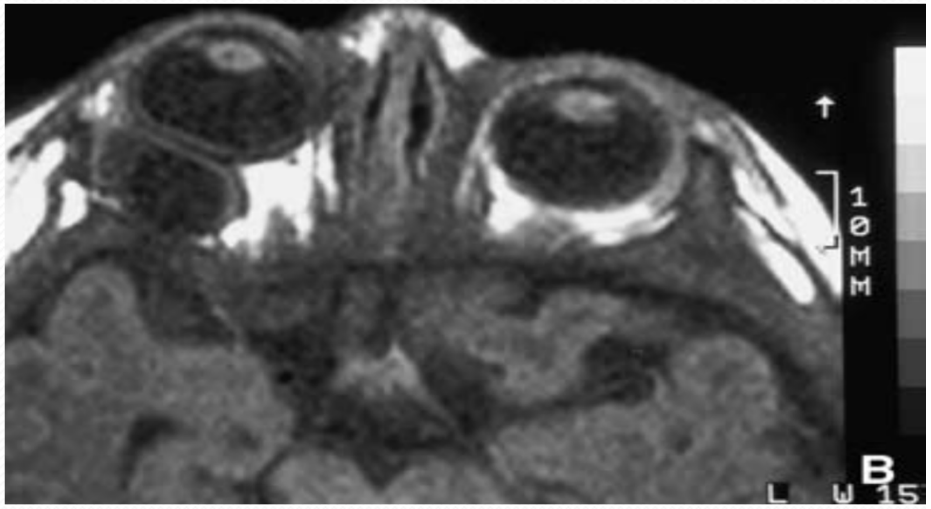

IRM coupe axiale
Exophtalmie /masse d'aspect kystique

-Complications: rupture / fistulisation

- Histologie:épithélium malpighien kératinisé + annexes cutanées.

- Traitement : Exerese complète et en bloc.

Si kyste rompu: ATB+ soins locaux.

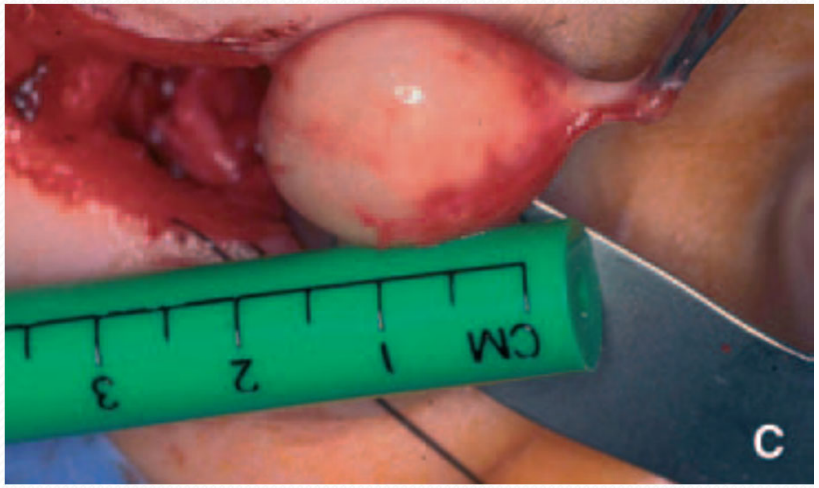

A-2: **Gliome du nerf optique:**

- Tumeur bénigne
- au dépend des cellules de soutien du nerf optique : astrocytes et oligodendrocytes
- Enfant le plus souvent < 10 ans .
- Fille ++

- Clinique:

Signes d'appel ++ :

Exophtalmie axile, modérée (Svt), non pulsatile, indolore et irréductible.

Baisse de l'acuité visuelle

Strabisme

F.O : Œdème papillaire ou atrophie optique.

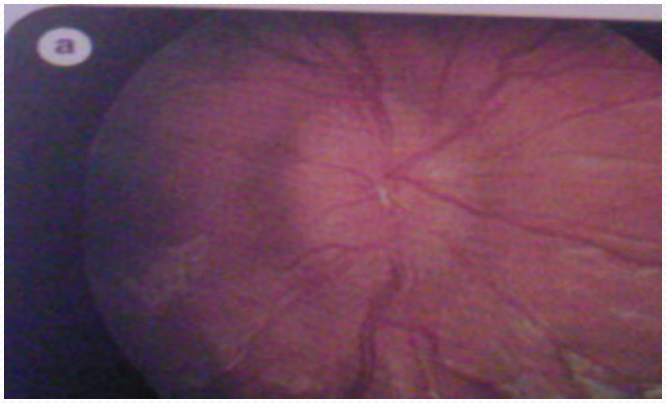

- Imagerie:

TDM crânienne :

exophtalmie

N.O augmenté de volume

éventuelle extension au chiasma et retentissement sur le système ventriculaire.

IRM : dans les gliomes de la portion intracanalaire du nerf optique

- Evolution:

  -lente.

  -pronostic peut être péjoratif et dépend de deux facteurs :

  Association à la maladie de Von Recklinghausen

  extension au chiasma /a l'autre nerf optique / 3 eme Ventricule /hypothalamus.

- Traitement :

Conservateur

Chimio ou Rxtherapie ;

Exérèse chirurgicale en cas d'exophtalmie et BAV importante.

A- 3 : **HEMANGIOME CAPILLAIRE:**

-la plus fréquente des tumeurs vasculaires de l'orbite chez l'enfant.

- de survenue précoce

- Clinique :

-Hémangiome cutané: rouge vif non expansive aux cris

-Hémangiome sous cutané: saillante, bleutée, expansive aux cris

-Hémangiome profond: exophtalmie isolée

a
b
c
d

http://dermis.net

- Imagerie:

  -échographie oculaire mode B : masse irrégulière fortement échogène se rehaussant après injection de produit de contraste.

  -TDM crânienne: masse de tissu mou homogène avec extension postérieure en doigt de gant .

  - IRM : retrouve une lésion bien limitée, solide, avec prise de contraste marquée,

Evolution : 3 phases

- une phase de croissance rapide,
- une phase de ralentissement et de stabilisation,
- puis une phase d'involution plus ou moins complète : après une durée variable.

- Traitement :

  - Bétabloquant (topique ou systémique)
  - Traitement invasif pour les tumeurs volumineuses.

- **B. TUMEURS MALIGNES :**

B-1 :RHABDOMYOSARCOME:

- Tm maligne la + frq.
- Garçon: 3-8ans.
- Différenciation musculaire.
- Rapidement évolutive = urgence DC et thérapeutique.

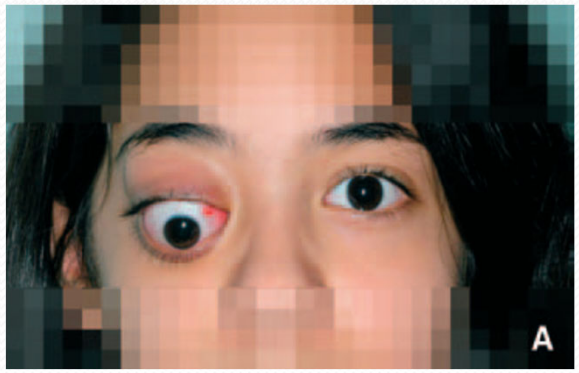

Clinique:

- Exophtalmie unilatérale, non axile, irréductible
- Tuméfaction ferme, non douloureuse
- Supéronasale: déplacement du globe en bas et en dehors.
- Signes inflammatoires importants.
- Autres: Ptôsis et BAV

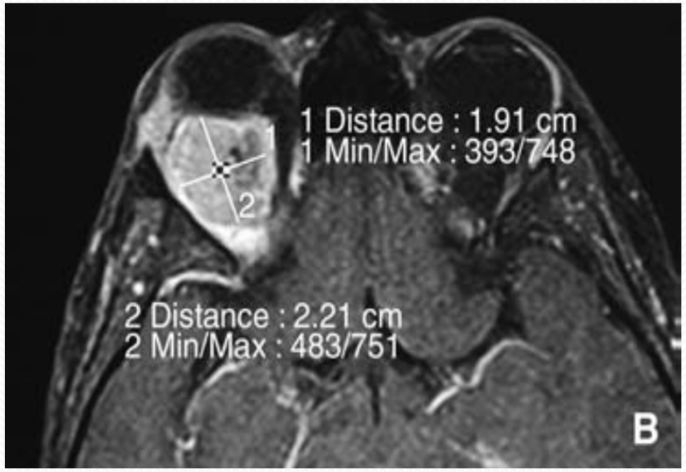

Imagerie:

TDM+++ IRM

- Extension locale
- Érosions osseuses des parois orbitaires.

Biopsie:

faite sans délai → certitude DC et préciser la variété histologique.

Pronostic:

En fonction : - de son extension locale et général +++

- type histologique : degré de maturation cellulaire

Traitement :

- Chimio 1ere associée Rxtherapie (survie globale 90%) .
- Exérèse chirurgicale précoce.
- Exentération: Tm étendues Rx et chimiorésistances.

- **B 2- RETINOBLASTOME**:

la tumeur intra oculaire la + fréquente de l'enfant.
hautement maligne.
DC svt avant l' âge de 2 ans.
unilatéral sporadique/ bilatéral héréditaire.
dépistage systématique :enfant avec histoire familiale directe de RB.

- CDD:
  - -leucocorie : reflet blanc de la pupille
  - -strabisme .

- FO: s/AG
  - -forme endophytique:TM blanche richement vascularisée.
    nombreux flocons flottant dans le vitré.
  - -forme exophytique: décollement de rétine.
    derrière : masses saillantes blanches avec
    dilatation angiomateuse des vaisseaux.

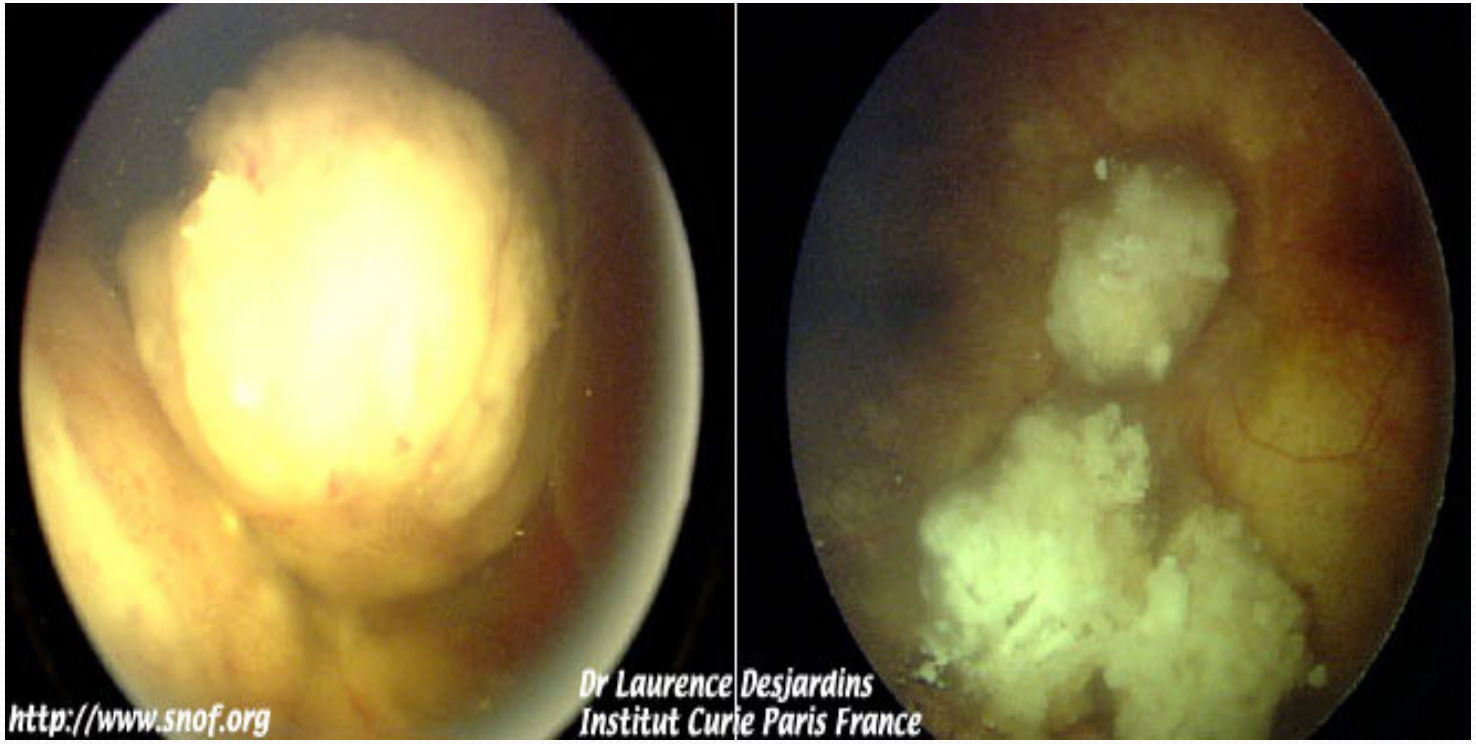
http://www.snof.org
Dr Laurence Desjardins
Institut Curie Paris France

- IMAGERIE:
  -echographie:masse très échogène
  calcification
  extension des lésions
  -TDM: calcification
  -IRM:+++extension au NO/cerveau

- EVOLUTION:
  spontanée :envahissement de tout le globe
  extension extra oculaire
  métastases (snc ,no controlatéral ,poumon ,os)
  DONC bilan d'extension.

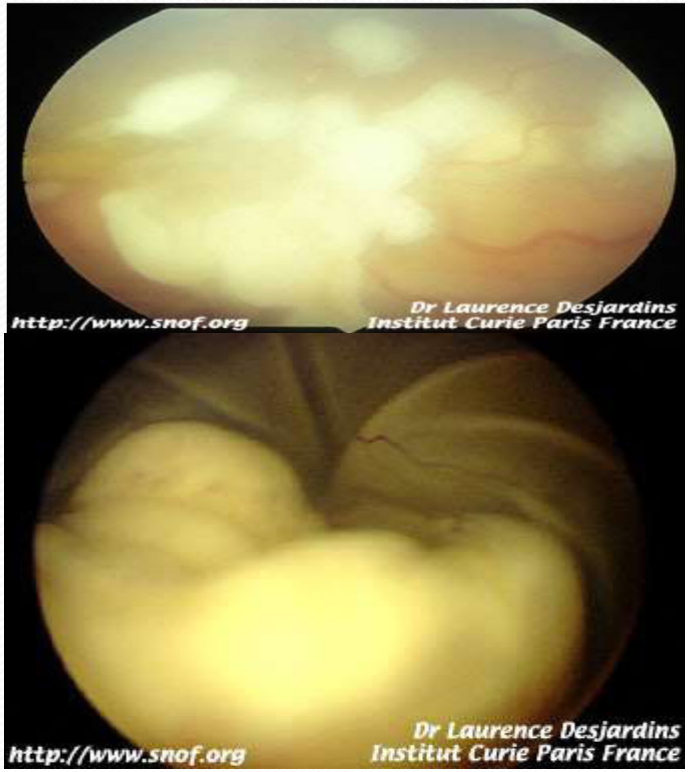

- TRT:

  dépend de plusieurs facteurs:

  -PR visuel

  -taille et localisation

  -âge du malade.

  -extension tumoral

  peut être:

  -conservateur

  -*radical*: énucléation.

TUMEURS DE L'APPAREIL VISUEL DE L'ADULTE :

- A / TUMEURS BENIGNES :

A 1 – HEMANGIOME CAVERNEUX:

- femme 50 ans
-évolution progressive sans involution

-clinique :

Exophtalmie longuement progressive axile ou non axile

- imagerie :

- ***RX*** souvent normale.
- ***Echo orbitaire:*** masse très échogène ,alternance de zones faiblement et fortement échogène ,bien limitée.
- ***TDM:*** Bien limitée ,hyperdense se rehaussant légèrement après injection

- ***IRM :*** bilan pré op bien précis .
- ***Artériographie :****intérêt de visualiser* le ou les pédicules nourriciers.

- traitement

abstention :forme pauci symptomatique

Chirurgical :exérèse totale de la tumeur

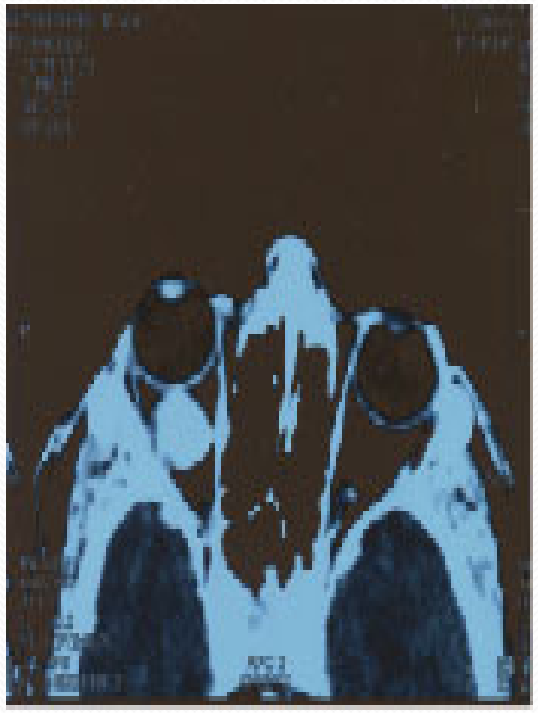

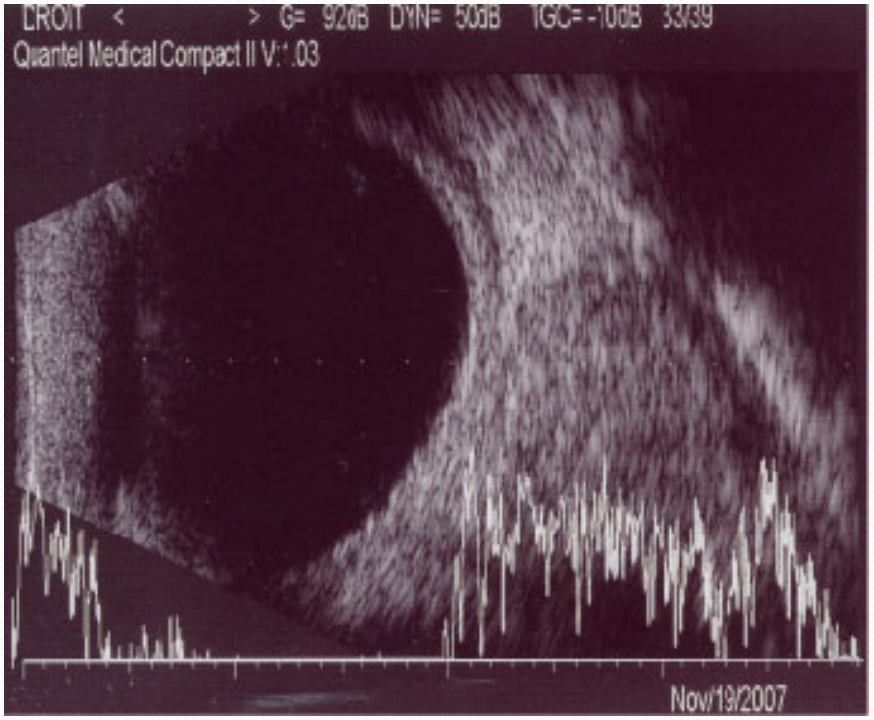
Quantel Medical Compact II V:1.03
Nov/19/2007

OnJOPH.com
ONLINE JOURNAL OF OPHTHALMOLOGY

A 2 -Les méningiomes :

-bénigne

-à partir des méninges

-à dvlpt local.

- plus fréquent : chez les femmes

- On distingue :

  -primitif :au dépend de la gaine du nerf optique++

  -secondaire : grand aile du sphénoïde +++

méningiome des gaines du nerf optique:

-le plus fréquent des méningiomes primitifs

-enserre le nerf optique sans le pénétrer

- Clinique:

  - baisse de l'acuité visuelle +déficit compimétrique
  - exophtalmie et troubles oculomoteurs retardés
  - Fond d'œil : œdème papillaire ou atrophie optique

- ***Imagerie :***

Radio standard:

>Souvent normale.

>Elargissement ou rétrécissement ; Ostéocondensation du canal optique .

- ***Echo orbitaire:*** Tm intra conique.

- ***TDM:***

>Epaississement fusiforme, irrégulier+/– centré /NO.

>Hyperdense spontanée. forte rehaussement après injection

> En coupe axiale transverse : image typique « **rail de tramway**

- ***IRM*** +++++

-Exploration parfaite de la potion ***intracanalaire***+++.

-Précise ***l'extension post*** e la Tm.

>Tm prenant ***fortement*** le contracte au Gadolinium.

>Nerf optique ***normal, bien visible*** dans la Tm qui est souvent **excentrée** par rapport à lui.

- Traitement :

Dépend du siège et de l'extension de la tumeur

-abstention /chirurgie/radiothérapie

B/ Tumeurs malignes:

B-1 :MELANOME DE LA CHOROIDE:

-la tumeur endoculaire la plus fréquente de l'adulte.

-issu des mélanocytes uvéaux ou de leurs précurseurs.

-âge:50-60 ans

- DIAGNOSTIC:

  -avant tout clinique.

  -CDD:

  BAV/amputation CV/SME maculaire.

  -FO: masse +-saillante, irrégulière ,bosselée, recouverte d'une rétine soulevée.

  svt diffusément pigmentée avec une coloration brun verdâtre.

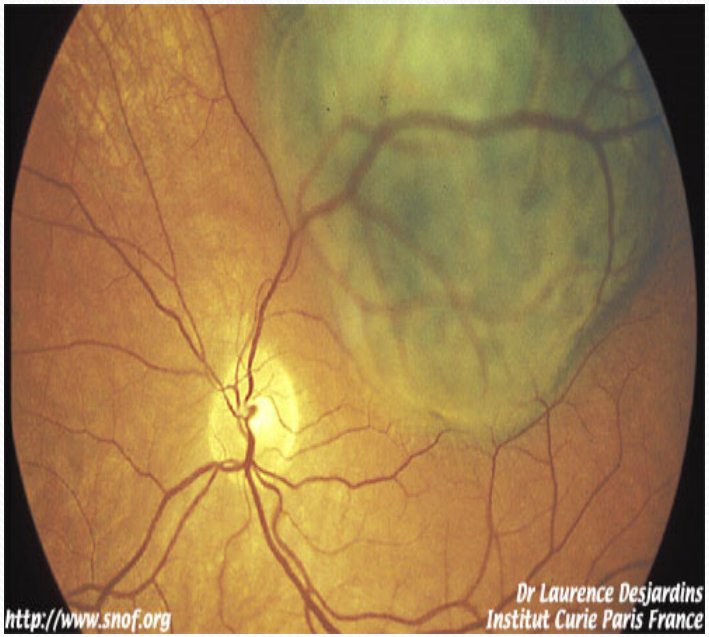

-IMAGERIE:

echographie:aspect en bouton de chemise
excavation choroïdienne.
dimensions/ extériorisation
(sclere).

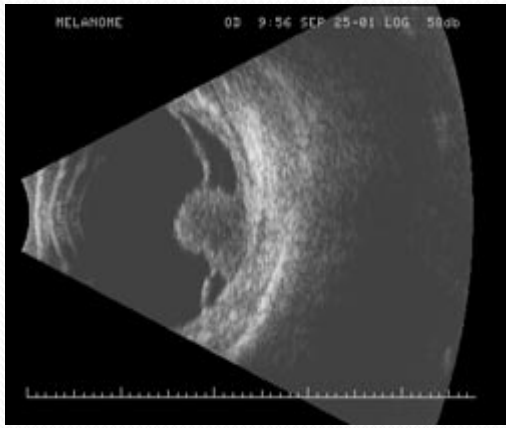

angiographie: double réseau vasculaire
rétinien et tumoral)

IRM++:aide au diagnostic
bilan d'extension.

-BILAN GENERAL : recherche de métastases (hépatique/ pulmonaire/osseuse)

- EVOLUTION:

  -local:atteinte no/ scléral/orbite/segment ant

  -général: métastase

- TRAITEMENT:

  -chirurgical :énucléation.

  -conservateur: radiothérapie circonscrite

  . de contact ou brachytherapie

  .teletherapie par faisc protons accélères ou protontharapie.

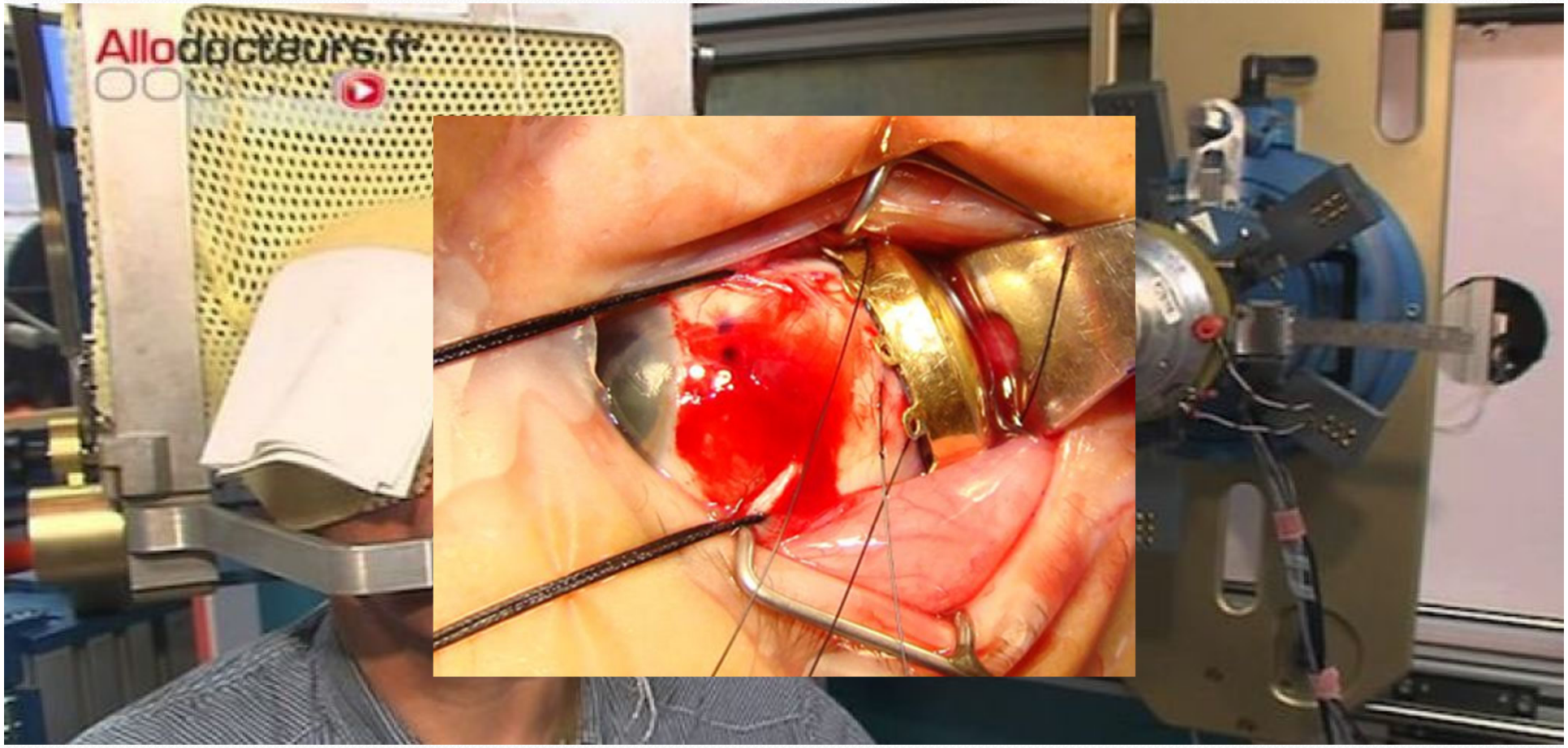
Allodocteurs.fr

B-2:lymphome non hodgkinien:

-assez fréquents.

-vers 60 ans.

-peut être bilatéral/ associe à d'autres atteintes oculaires ou extra oculaires imposant un examen général au diagnostic.

❑Clinique:

-orbitaire pure : exophtalmie indolore /non ou peu inflammatoire/axile ou non.

-orbito palpébral :avec prolongement antérieur sous conjonctival.

-localise à la glande lacrymale.

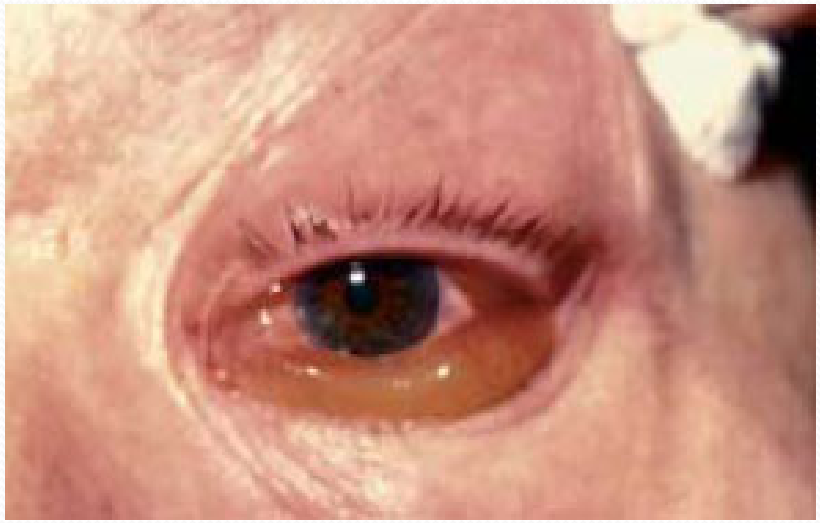

- IMAGERIE:

  -TDM: masse diffuse, homogène, mal limitée ,s' étendant en coulée le long de la paroi latérale de l'orbite.

  -IRM: extension et répercussion sur les structures orbitaires.

- BIOPSIE : dc++

  étude histologique+immunomarquage pour typage précis du lymphome.

- TRT:rxthrapie /chimiothérapie /en association.

  chirurgie dans les formes localisées orbitaires.

B-3:les épithéliomas des paupières:

les +fréquentes des Tm malignes des paupières.

on distingue:

-épithélioma basocellulaire:80%

à caractère purement local

relativement de bon pronostic.

-épithélioma spinocellulaire:20%

pc péjoratif

apparition rapide de métastases ggl.

B-4:les tumeurs de la glande lacrymale:

peu fréquentes

tumeurs mixtes malignes ou carcinomes de pc péjoratif.

VI-CONCLUSION:

les Tm de l'appareil visuel sont variées.

pc de certaines Tm est modifie grâce au progrès de l'imagerie médicale/ étude histologique et des moyens thérapeutiques.